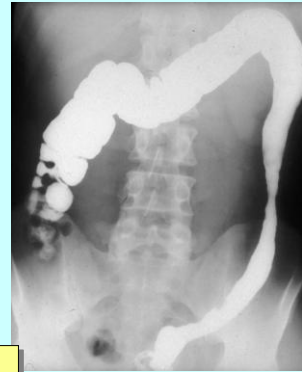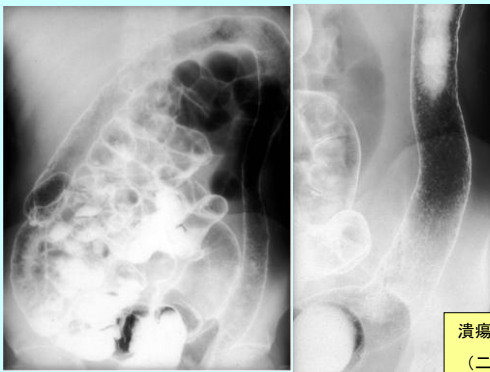


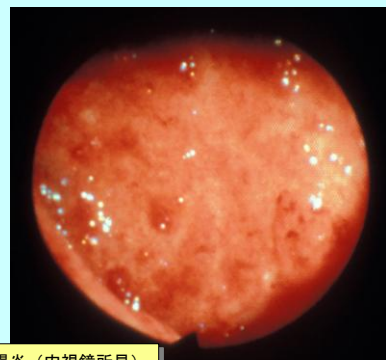
2014/4/18 (金) 3・4限  
解説 (潰瘍性大腸炎)



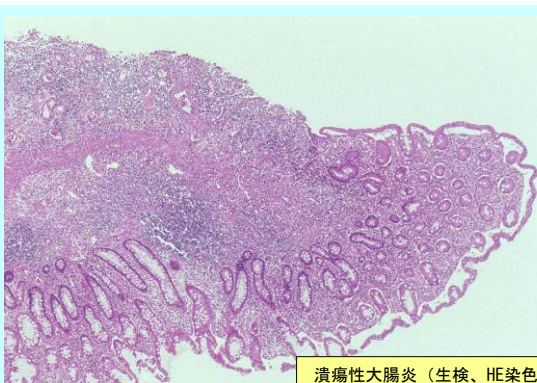
注腸造影 (充盈像)



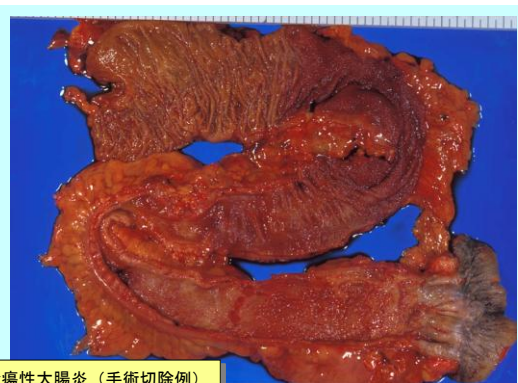潰瘍性大腸炎  
(二重造影)



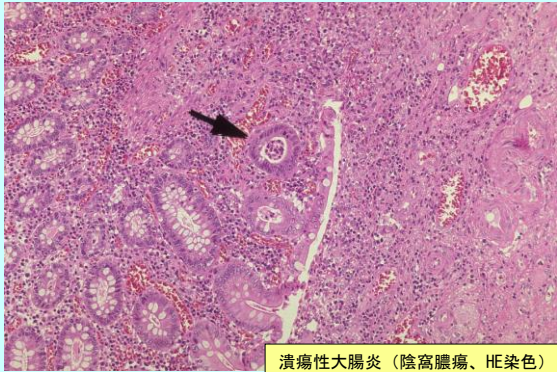
潰瘍性大腸炎 (内視鏡所見)



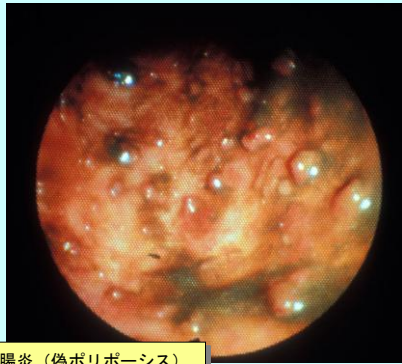
潰瘍性大腸炎 (生検、HE染色)



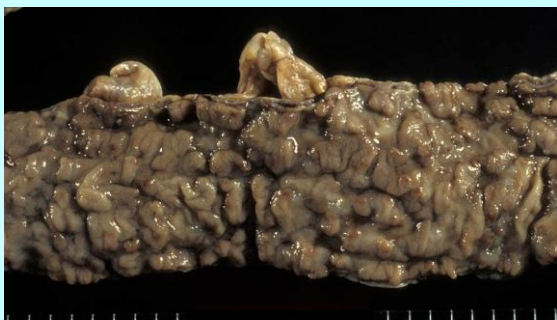潰瘍性大腸炎 (手術切除例)



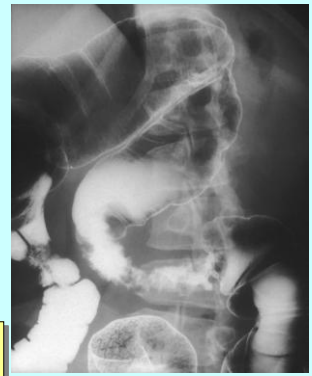潰瘍性大腸炎（陰窩膿瘍、HE染色）



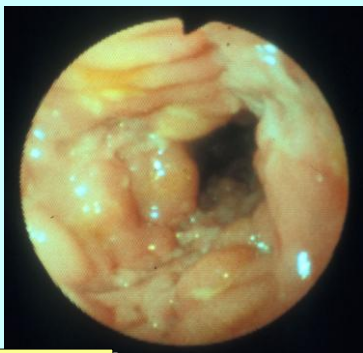
潰瘍性大腸炎（偽ポリポース）



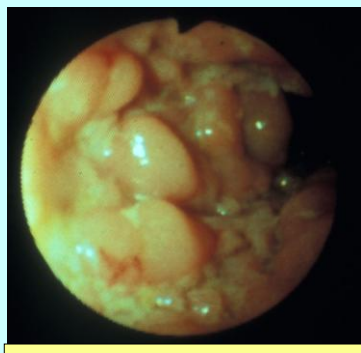
潰瘍性大腸炎  
（手術切除例、偽ポリポース、ホルマリン固定後）



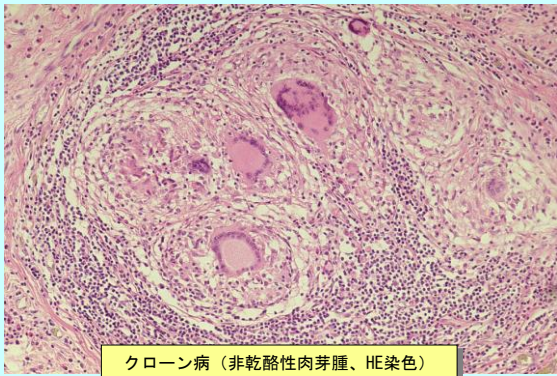
クローン病  
（注腸造影、区域性病変）



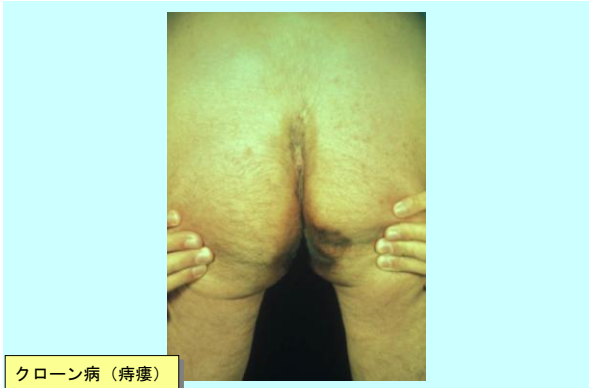クローン病（縦走潰瘍）



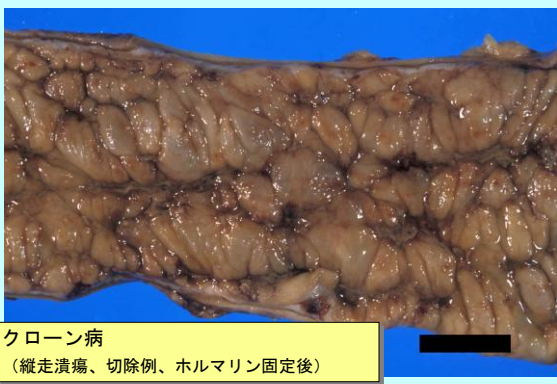クローン病（縦走潰瘍、偽ポリポース）



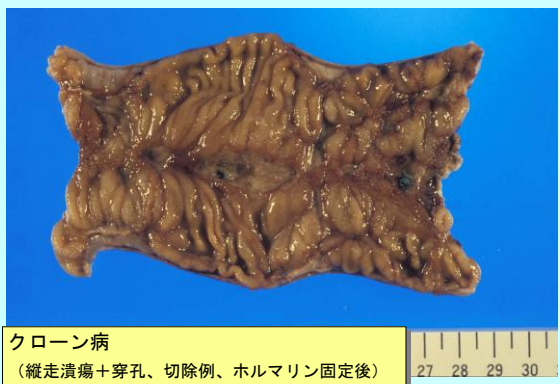クローン病 (非乾酪性肉芽腫、HE染色)



クローン病 (痔瘻)



クローン病  
(縦走潰瘍、切除例、ホルマリン固定後)



クローン病  
(縦走潰瘍+穿孔、切除例、ホルマリン固定後)