

2014/4/18 (金) 3・4限

症例1—55M

主訴：心窩部痛

症例1：55M

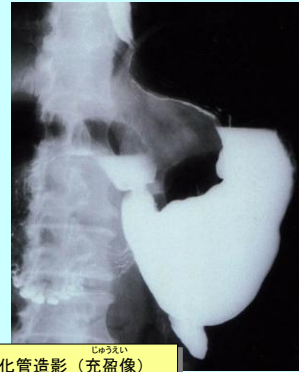


図1. 上部消化管造影 (充盈像)

症例1：55M

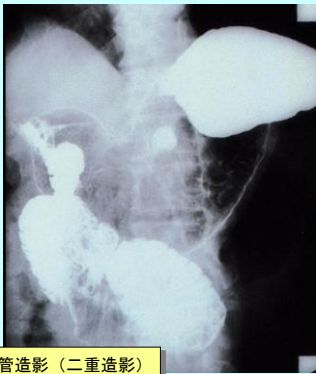

図2. 上部消化管造影 (二重造影)

症例1：55M

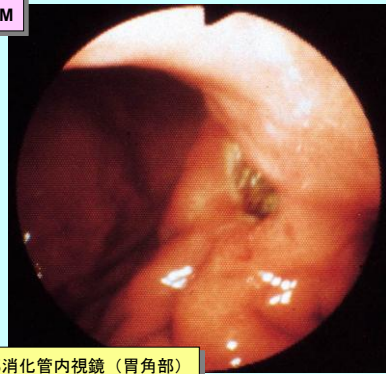


図3. 上部消化管内視鏡 (胃角部)

症例1：55M

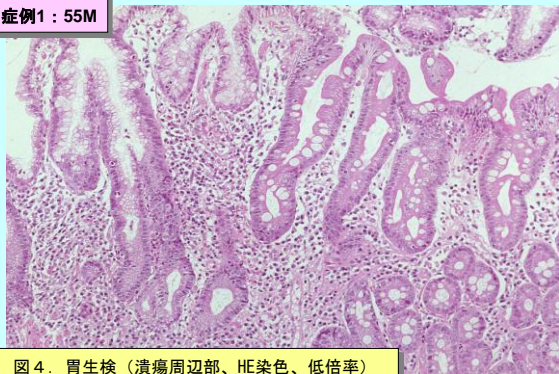


図4. 胃生検 (潰瘍周辺部、HE染色、低倍率)

症例1：55M

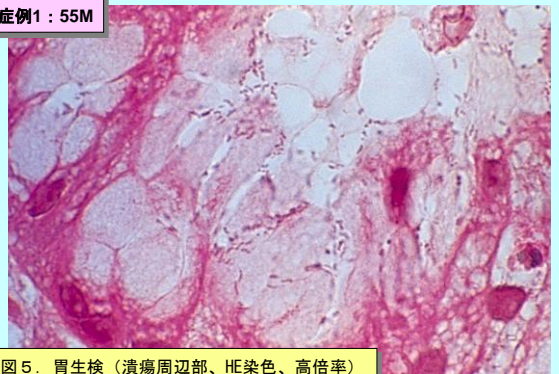


図5. 胃生検 (潰瘍周辺部、HE染色、高倍率)

2014/4/18 (金) 3・4限

症例2—23M

主訴：血便、下痢

症例2：23M

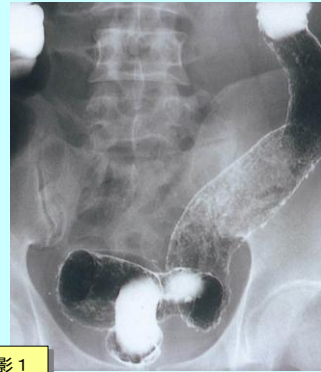

図1—注腸造影1

症例2：23M

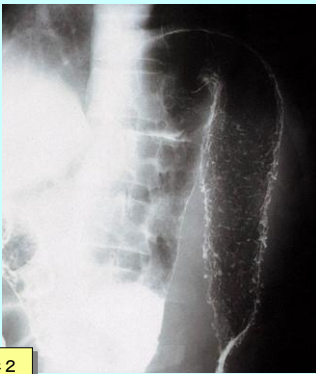


図2—注腸造影2

症例2：23M

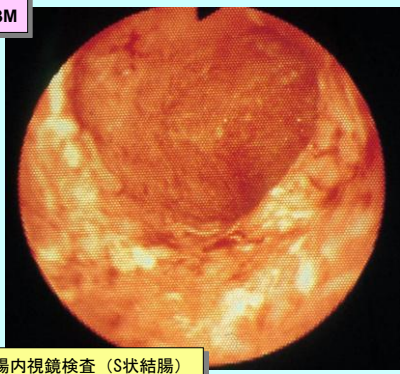

図3．大腸内視鏡検査（S状結腸）

症例2：23M

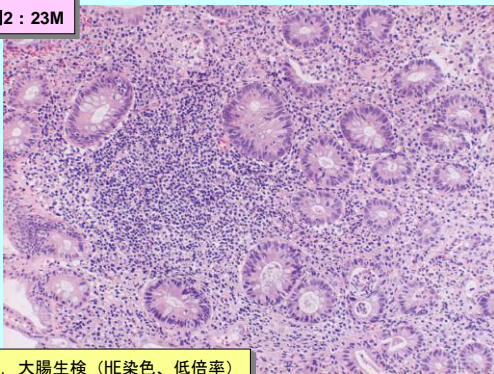


図4．大腸生検（HE染色、低倍率）

症例2：23M

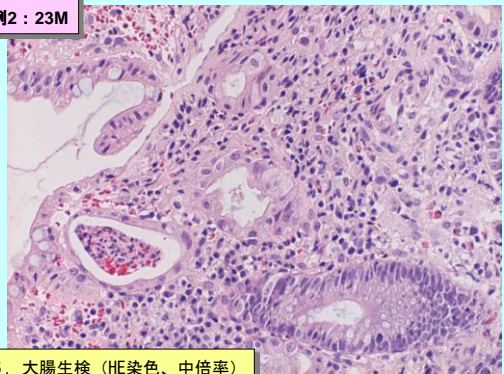


図5．大腸生検（HE染色、中倍率）